

Cistotomía y uretrotomía peneana

Urolitiasis en Conejo (*Oryctolagus Cuniculus*) macho.

Manejo terapéutico de un gato

con cardiomiopatía hipertrófica en estadio final con factores pronóstico negativos.

Alopecia recurrente del flanco

en un Bulldog Inglés de una zona intertropical.

TPLO em cães

Estudo retrospectivo de 300 casos

Tratamiento quimioterápico

DE UN CANINO CON TUMOR CEREBRAL



XVI CONGRESO INTERNACIONAL FIAVAC - AMVEPE 21, 22 y 23 de agosto DE 2019 Antigua Guatemala, Guatemala

Federación Iberoamericana de Asociaciones Veterinarias de Animales de Compañía
y
Asociación de Médicos Veterinarios Especialistas en Pequeñas Especies

- ❖ PhD. André Lacerda, Cirugía Torácica Brasil.
- ❖ Msc. José Raúl Pedregosa Morales, Neurología, España
- ❖ Msc. Kellen Oliveira, Reproducción, Brasil.
- ❖ Msc. Luis de León, Oftalmología, Venezuela.
- ❖ Msc. Manuel Flores, Gastroenterología, México.
- ❖ PhD. Marcello Roza, Odontología, Brasil.
- ❖ Msc. Silvina Muñiz, Comunicación Cliente, Argentina.
- ❖ Msc. Ernesto Bruzzone, Gastroenterología y Videoendoscopia, Argentina.
- ❖ Dra. Daniela Villatoro, Laboratorio Clínico, Guatemala.
- ❖ Dr. Eddy Ávila, Oncología, Guatemala.
- ❖ Dr. Juan Carlos Ochoa, Traumatología, Guatemala.
- ❖ Dr. Juan José Chávez, Medicina Interna y Neurología, Guatemala.
- ❖ Dr. Otto Lima, Ozonoterapia, Guatemala.
- ❖ Dr. Rodrigo Reyes, Citología, Guatemala.



Paquetes 3 días	Miembros FIAVAC	No Miembros FIAVAC
BÁSICO (Solo Charlas)	\$275.00	\$350.00
ESTANDART (Charla y Alimentos)	\$375.00	\$450.00
VIP (Charla, Alimento Y Hospedaje)	\$475.00	\$550.00

Información: amvepeguatemala@yahoo.com Telf.: (502) 247.81539

EXPEDIENTE CLÍNICA PRÁCTICA

Publicación Oficial de la Federación Iberoamericana de Asociaciones Veterinarias de Animales de Compañía



Asociación Veterinarios Españoles
Especialistas Pequeños Animales
(AVEPA – España).



Asociación de Médicos Veterinarios
Especialistas en Pequeños Animales
de Paraguay (AMVEPA – Paraguay).



Asociación de Médicos Veterinarios
de Práctica en Pequeños Animales
(AMVEPPA – Peru).



Associação Portuguesa
de Médicos Veterinários
Especialista em Animais de Companhia
(APMVEAC – Portugal).



Asociación De Medicos Veterinarios
Especialistas en Pequeñas Especies
(AMVEPE – Ecuador).



Asociación de Médicos Veterinarios
Especialistas en Pequeñas Especies
(AMVEPE – Guatemala).



Associação Nacional de Clínicos
Veterinários de Pequenos Animais
(ANCLIVEPA – Brasil).



Asociación Colombiana
de Medicos Veterinarios
(VEPA – Colombia).



Asociación Dominicana de Médicos
Veterinarios de Animales Menores
(ADOVEMAN - Republica
Dominicana).



Asociación de Veterinarios Especializados
en Animales de Compañía de Argentina
(AVEACA - Argentina).



Sociedad Venezolana de Medicos
Veterinarios en Pequeños Animales
(SOVEMEVEPA – Venezuela).



Easter States Veterinary
Association (ESVA).
Estados Unidos de America



Sociedad Uruguaya
de Veterinarios Especialistas
en Pequeños Animales
(SUVEPA – Uruguay).



Asociación de Médicos Veterinarios
Practicantes en Mascotas
(MEVEPES - Costa Rica).



www.fiavac.org

Comite Directivo de FIAVAC

Presidente: Pedro Luis Ferrer (Paraguay)
Vicepresidente: Wanderson Ferreira (Brasil)
Secretario: Jordi Franch (España)
Tesorero: Gilberto Gauthier (Venezuela)
Director: Joaquín Aragonés (España)
Coord. Secretaria: David Herrera (Costa Rica)

Contacto FIAVAC

Dirección postal:

Paseo San Gervasio 46 - 48, E-708022. Barcelona, España.

Tel. office: +34932531522 **Fax office:** +34934183979

Email: secre@fiavac.org

Website: www.fiavac.org

EL CONTENIDO Y RECOMENDACIONES DE ESTA REVISTA SON UNA FUENTE DE INFORMACIÓN QUE NO PRETENDE SUSTITUIR UNA CONSULTA VETERINARIA. NO NOS HACEMOS RESPONSABLES DE LAS OPINIONES PUBLICADAS POR CADA DOCTOR Y ANUNCIANTES.

Editorial **04**

Revista FIAVAC

ALOPECIA RECURRENTE DEL FLANCO **05**

en un Bulldog Inglés de una zona intertropical.

Javier Dlujnewsky

<http://www.dermoveterinaria.com>

CISTOTOMÍA Y URETROTOMÍA PENEANA **09**

Urolitiasis en conejo (*Oryctolagus Cuniculus*) macho.

Maria del Mar Bovis Reina

LMV mRCVS VCI, AVEPA, GPCert ExAP, España.

TPLO EM CÃES. **15**

Estudo retrospectivo de 300 casos

Thiago Henrique Carvalho de Souza

Tainara Micaele Bezerra Peixoto

Hércules Lúcio Gomes

Fernanda Antunes

Jussara Peters Scheffer

Marcello Roza

André Lacerda de Abreu Oliveira

MANEJO TERAPÉUTICO DE UN GATO **20**

con cardiomiopatía hipertrófica en estadio final con factores pronóstico negativos.

Óscar Monge Utrilla

TRATAMIENTO QUIMIOTERÁPICO **25**

de un canino con tumor cerebral

Ontiveros, Laura. Servicio de Cirugía

Suraniti, Adriana. Servicio de Neurología

Sclocco, Matías. Servicio de Diagnóstico por Imágenes

Hospital Escuela Facultad de Ciencias Veterinarias U.B.A.

e-mail: lauraont@yahoo.com.ar

Editorial revista FIAVAC

La educación continua no puede ni debe parar, muy por el contrario; cada vez es más importante para la formación del Profesional veterinario.

Este es el objetivo que se ha propuesto la FIAVAC por medio de un material rico en artículos de alta calidad técnica escrito por distinguidos profesionales de cada área. Con esto pretendemos llegar a la mayor cantidad de colegas de Iberoamérica.

Por supuesto que además de la Revista, no dejamos de estar presente en los distintos países con charlas de gira de educación continua y en los congresos de las Asociaciones miembros.

Como todos los años se han realizado los ciclos de charlas con un nivel de conferencistas de alta calidad técnica y mucha experiencia.

Este año se celebrará el XVI Congreso Internacional FIAVAC – AMVEPE en Guatemala el 21, 22 y 23 de agosto con la presencia de distinguidos colegas que representarán a FIAVAC en cooperación con sus distinguidas especialidades. Además se llevará a cabo la Asamblea Anual con los delegados de cada país. Les esperamos a todos.

Es importante remarcar que estaremos presentes con ponentes de primer nivel en el congreso de León México en una sala exclusiva FIAVAC. Los delegados de cada asociación miembro trabajan en consonancia con la junta directiva FIAVAC para de esta forma lograr las metas propuestas, lo cual es más fácil con el apoyo de los colegas de Iberoamérica.


Nos sentimos realmente contentos con la reincorporación de la Asociación portuguesa de especialistas en pequeños animales a FIAVAC a quienes damos una cordial y afectuosa bienvenida.

AMVEPPA Peru será sede en el año 2022 del congreso WSAVA, FIAVAC por lo que les hacemos llegar nuestras felicitaciones y nos ponemos a su disposición.

Un afectuoso saludo y el deseo de que valoren este material que ponemos en sus manos.



Dr. Pedro Luís Ferrer (Paraguay)
Presidente de FIAVAC



Javier Dlujnewsky
Animalia (Inversiones veterinarias
MED C.A.) Av. José Ma. Vargas CC
Sta. Fe. Urb. Sta. Fe. Local S1e1 Edo
Miranda. 1080 Caracas Venezuela.
dermatologiveterinaria@gmail.com
<http://www.dermoveterinaria.com>

Alopecia recurrente del flanco

en un Bulldog Inglés de una zona intertropical.

RECURRENT FLANK ALOPECIA
IN AN ENGLISH BULLDOG FROM AN INTERTROPICAL AREA.

RESUMEN

La pigmentación de la piel y alopecia recurrente o estacional del flanco es una enfermedad reconocida en áreas con estacionalidad, al norte y al sur de la zona intertropical, se ha propuesto que esta enfermedad depende de la estacionalidad y se ha sugerido que es probable que no pueda ser vista ni existan reportes en zonas tropicales. La pigmentación de la piel y la alopecia se produjeron en un perro en Venezuela durante dos años consecutivos, se observó mejoría espontánea dentro de un período de 6 meses.

Palabras claves: alopecia, estacional, bulldog.

ABSTRACT

Skin pigmentation and flank alopecia is a recognized disease in areas with seasonality, over and under the intertropical area, it has been proposed that is completely depend on seasonality and it will probably can't be seen and there are no previous reports in areas with no marked seasonality like tropical areas. The skin pigmentation and alopecia occurred in a dog at Venezuela during two consecutive years, reappeared after one year of the first appearance and improved within a 6 months period with no medication.

Keyword: alopecia, seasonal, bulldog.

Objetivo

Informar de las características clínicas e histopatológicas de una alopecia estacional del flanco en la zona intertropical.

Introducción

La alopecia estacional del flanco causa alteraciones cutáneas auto-limitadas con resolución espontánea. Hay descripciones de la enfermedad que proponen que tal vez no es totalmente dependiente de las estaciones, y otros factores pueden estar asociados, no hay ninguna publicación para el conocimiento del autor en la literatura medico veterinaria que describa la alopecia recurrente del flanco en los trópicos. El propósito de este caso es describir las características clínicas e histológicas de la alopecia recurrente del flanco en un perro en zonas tropicales.

REPORTE DE UN CASO

Un paciente de 6 años de edad Bulldog Inglés hembra no esterilizada se presentó con la historia de la pérdida del pelo simétrica por segunda vez en un período de 6 años, el primer episodio fue el año anterior entre abril - mayo de 2016. En el examen físico, no hay signos que reportar. Los exámenes de diagnóstico revelaron un recuento normal de sangre completa (CBC),

bioquímica sérica, análisis de orina, T4 total y fT4; la perra estaba en buen estado nutricional, sin hipertrofia de los ganglios linfáticos regionales, no se observó polifagia, poliuria, polidipsia, abdomen pendulante ni alteraciones de la silueta del cuerpo.

Se realizó biopsia con fin diagnóstico. 5 muestras con un punch de biopsia de 8 mm, 3 lado izquierdo, 2 lado derecho. Histológicamente, el informe es compatible con una "atrofia de la piel, atrofia de folículo piloso y las glándulas sebáceas, hiperpigmentación, área del infundíbulo, hiperqueratosis (queratosis folicular)", sugiriendo alopecia estacional del flanco. Para propósitos de tratamiento, la melatonina se sugirió en una dosis de 5 mg / kg cada 12 horas en un horario diario (Paradis 2009 p. 160). La medicación no fue administrada por el propietario.

La alopecia estacional de flanco se sospecha debido a los episodios recurrentes en los mismos meses del año, seguido por el nuevo crecimiento espontáneo. En el momento de este informe nuevas fotos fueron tomadas y los signos relacionados con la alopecia comenzaron a mejorar, no se utilizó ningún tratamiento en este caso, la mejoría fue espontánea.

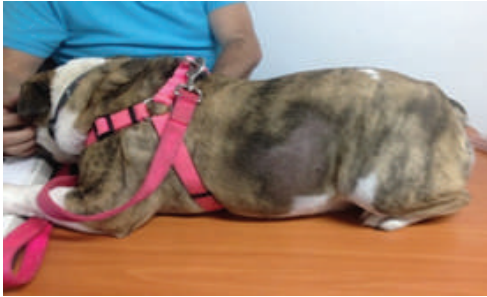

Figura 1. Lado izquierdo 12 de mayo de 2017

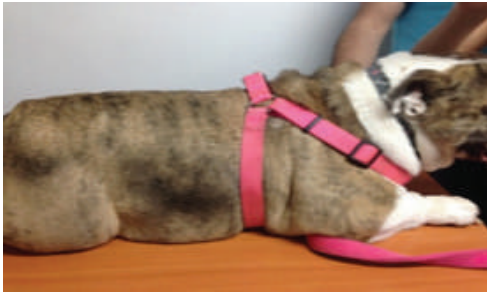

Figura 2. Lado derecho 12 de mayo de 2017

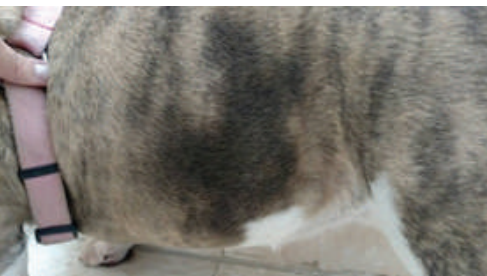

Figura 3. Lado izquierdo 09 de agosto de 2017.

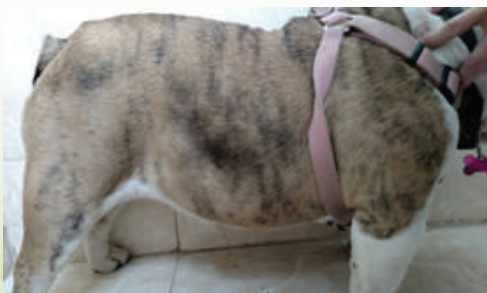

Figura 4. Lado derecho 09 de agosto de 2017.

Discusión

La alopecia recurrente o estacional del flanco es un trastorno de la piel de etiopatogenia desconocida que se caracteriza por episodios de pérdida de pelo en la zona troncal que a menudo vuelve a ocurrir (Paradis 2009 p.155.). También se le conoce como alopecia estacional del flanco, alopecia recurrente del flanco y alopecia idiopática del flanco según Gomes, Sonoda, Bortolucci, Werner y Headley (2008) alopecia cíclica del flanco, displasia folicular cíclica (Ferrer 2005, Paradis 2009). Se ha propuesto que las hormonas participen en la causa pero no directamente si no que sea por un mayor número de receptores en la piel, pero esta área de estudio no está desarrollada completamente y es muy compleja de evaluar de acuerdo a Eigenmann, Poortamn y Koeman (1984), también existen reportes asociados a la prolactina y el aumento cíclico de sus receptores, este aumento es asociado con catagen y apoptosis folicular (Foitzik K. et al. 2003).

La recurrencia y la pérdida de cabello no siempre están confinados al flanco y tampoco la recurrencia es una característica constante (Paradis 2009) la alopecia no se produce necesariamente en el mismo lugar cada vez reportan Bassett, Burton y Robson (2005) p. 276).

La etiología permanece oscuras y subyacente, causas como endocrinopatías no han sido identificadas (Paradis 2009), en estudios previos se ha encontrado que los perros que sufren de

alopecia recurrente del flanco son eutiroides, no tienen hiperadrenocorticismos, la hormona reproductiva y del crecimiento no parecen estar implicadas (Bassett et al, p. 276, 2005) La alta incidencia observada en los Bóxer, Airedales, Affenpinschers, Griffon Korthals, Bearded Collies, Pointer alemán de pelo corto y pelo de alambre, Briard, Bull Mastiff, Mastiff, y Rhodesian Ridgeback sugieren una predisposición genética, también Poodle miniatura, Terrier escoces, Labrador Retriever, Golden Retriever, Doberman Pinscher, Bulldogs Francés (Paradis 2009) se puede ver también en Schnauzer (Ferrer 2005, Paradis 2009), en Dálmatas se observa la alopecia solamente y los Rhodesian Ridgebacks tienen cambio en la capa de color, pero sin alopecia, sin hiperpigmentación, Dogo de Burdeos y Cane Corso parecen mucinóticos, los Yorkshire terrier con cambios en la textura y el color que progresan a la alopecia, pitbull y no hay informes previos de presentación en la zona ecuatorial indicaron Vandenebeele, Welle, Declercq, Fadok y R. Saliuploy (2005) La estacionalidad y la recurrencia anual sugieren que el fotoperiodo puede estar involucrado; la mayor incidencia a mayor latitud apoya la importancia de la exposición al sol para este trastorno. La presentación en el hemisferio sur es al igual que en el hemisferio norte, en los mismos meses de la estación meses de invierno para este hemisferio coincidiendo con la temporada de fotoperiodo corto. Solo existe un caso reportado para el conocimiento del autor en

Suramérica, Brasil, en la ciudad de Paraná donde según los autores se confirma la estacionalidad de la enfermedad (Gomes et al 2008) la ciudad de Paraná está fuera de la zona intertropical por debajo de los 24 grados latitud sur (Trópico de capricornio latitud de 23° 26' 14" S) (Wikipedia 2017), este caso según el reporte se produjo entre agosto y septiembre de 2004.

La edad media de inicio del primer episodio es de 4 años, pero puede ser muy variable (de 8 meses a 11 años) la alopecia generalmente se desarrolla durante periodos de corta luz del día coincidiendo con el bajo fotoperiodo, no parece verse afectada por la raza, edad, sexo o condición sexual ni estado reproductivo, ni mes de inicio (Paradis 2009). Por lo general, el paciente desarrolla una rápida alopecia más a menudo confinada a la zona toracolumbar, lesiones no pruriginosas, bilaterales, en ocasiones sólo un lado se ve afectado o un lado es más afectado que el otro. Las lesiones con bordes bien demarcados confieren a la lesión una imagen geográfica o de silueta de una región en mapa. La zona alopécica es a menudo notablemente hiperpigmentada y su rango va de 2 cm de diámetro a lesiones extensas que implican toda la zona toracolumbar (Paradis 2009). El crecimiento espontáneo del pelo por lo general se produce dentro de los 3-8 meses, pero también puede ser entre 1-14 meses. El crecimiento del pelo es normal en color, densidad y calidad. Otra presentación puede ser con un parche de pelo normal

rodeado de una zona alopécica, como zonas en islotes alrededor de una zona con alopecia, el pelo más oscuro se puede ver en los Bóxer y aurotriquia en los Schnauzers. La descamación en estas lesiones cuando está presente es fina y escasa a menos que se presente una infección bacteriana secundaria, una excepción lo constituye los Airedale terrier donde la lesión es más generalizada pudiendo ser de todo el tronco con piel seca (Scott 2013)

Los informes histopatológicos previos reportan infiltrado mastocítico perivascular mínimo, dermatitis superficial linfocítica, exocitosis linfocitaria leve, e hiperqueratosis folicular leve, algunos folículos en la periferia de la lesión mostraron ondulaciones en la pared del folículo. Los bulbos del pelo en anagen estaban presentes y las glándulas anexas no mostraron cambios; en las secciones de biopsia de la zona de alopecia, el principal cambio histopatológico fue marcada hiperqueratosis folicular, todos los folículos se encontraban en telógeno, pocos folículos vacíos y algunos mostraron aglutinación luminal pigmentada, las paredes del folículo onduladas suaves, fibrosis perifolicular moderada y varios cuerpos de Civatte en las paredes foliculares. (Bassett et al. 2005). También se informó en otro reporte hiperqueratosis ortoqueratósica y atrofia severa de los folículos pilosos, la mayoría de los folículos pilosos demostraron atrofia folicular, hiperqueratosis del infundíbulo, algunos folículos retorcidos, truncados, y dilatados

, en algunas áreas se observó infundíbulo ampliado por encima de varios folículos afectados que resulta en una apariencia como de pies invertidos, algunos folículos pilosos estaban inactivos, las células epiteliales se llenaron con gránulos de melanina, no se observó reacción inflamatoria en ninguna de las muestras examinadas, las tinciones especiales (GMS y PAS) no revelaron agentes infecciosos (Gomes et al. 2008).

Estudios se han realizado para estudiar el comportamiento de la lesión de la piel del perro con alopecia flanco recurrente trasplantado a ratones atímicos desnudos, el pelo de la lesión trasplantado volvió a crecer dentro de los 30 días siguientes a su trasplante, mientras que los perros donantes eran todavía alopécicos en las áreas de lesión en el día 30 después del procedimiento de biopsia, la hiperpigmentación desapareció también en los ratones atímicos; los datos indican que la patogénesis es probable que sea mediada por factores sistémicos en vez de locales de acuerdo a Vandabeele, DeCock, Van Ham, Daminet S (2013)

Otro estudio midió la evaluación inmunohistoquímica del factor de crecimiento de fibroblastos - 18 en la alopecia de flanco (FDG18); FDG18 estaba presente en el folículo del pelo anagen, pero no se pudo demostrar un pico inmediatamente antes del comienzo de la fase anágena; en los seres humanos con alopecia areata una regulación a la baja del

gen FGF18 se ha demostrado en estudio de Vandabeele, Daminet, Farver, DeCock9 2012)

Conclusiones

En función de las lesiones, las características histopatológicas, raza, la recurrencia, desaparición y curación espontánea dos veces en el mismo período en años subsiguientes este caso se considera que es consistente con la alopecia recurrente del flanco.

En el mejor conocimiento del autor, este es el primer informe que describe las características clínicas e histopatológicas de la alopecia recurrente del flanco o estacional para la zona intertropical.

No se han observado ningún otro caso hasta el momento, es posible que el Bulldog Ingles sea más susceptible a los cambios de fotoperiodo, en los países del hemisferio norte es una de las razas asociadas a la presentación de la enfermedad considerada como de riesgo incrementado.

No fue necesaria la utilización de medicamentos para la curación.

Referencias

Bassett R.J., Burton G.G., Robson D.C. 2005 Recurrent flank alopecia in a Tibetan terrier. Australian Veterinary Journal. Vol 83 .Issue 5, pp. 276-279.

Eigenmann J. Poortamn J., Koeman J., 1984; Estrogen induced flank alopecia in the female dog, evidence for local rather for systemic hyperstrogonism J am Anim Hosp Assoc 20 pp.621-624,

Ferrer Lluís. 2005 Non- endocrine symmetric alopecia in dogs: clinical management. In: Proceeding of the NAVC North American Veterinary Conference Jan.8-12, Orlando FL USA;p.241.

Foitzik K. et al. 2010: Prolactin and its receptor are expressed in murine hair follicle epithelium, show hair cycle –dependent expression, and induce catagen. Am J Pathol 162 (5): pp.1611-1621.

Gomes Lucas A., Marcia C. Sonoda, Ligia Bortolucci, Juliana Werner, Selwyn A. Headley. 2008 Manifestations of cyclical flank alopecia in a dog from Southern Brazil.Case Report. Braz J Vet Pathol. pp. 59-63.

Paradis M. (2009). Canine recurrent flank alopecia in Lars Macklenburg, Monika Linek, and Desmond J. Tobin. Hair loss disorders in small domestic animals. pp. 155-160 Iowa State University Press. Wiley-Blackwell.

Scott D.W., Miller Jr, W.H. Griffin C.O. 7th, 2013 Muller and Kirk's Small animal dermatology Philadelphia USA. Saunders.

Vandabeele S. J., Daminet S., Van Ham Farver B.T., V. DeCock. 2012. Immunohistochemical evaluation of fibroblast growth factor 18 in canine recurrent flank alopecia. Veterinary Dermatology J. Volume 23, Issue 5, October. pp. 461-462.

Vandabeele S., DeCock H., Van Ham L., Meyer E. Daminet S. 2013 Study of the behavior of lesional and non lesional skin of recurrent flank alopecia transplanted to athymic nude mice. Veterinary Dermatology J. October. Volume 24, Issue 5, pp.507-e120.

Vandabeele S., Welle M., Declercq J, Fadok V., R. Saliuploy 2012 Canine recurrent flank alopecia (CRFA) (S. Vandabeele) Proceedings of the seventh World Congress of veterinary dermatology Vancouver ,Canada PAGINAS

Wikipedia https://es.wikipedia.org/wiki/Estado_de_Paran%C3%A1 accesado Septiembre 12 de 2017.

Cistotomía y Uretrotomía Peneana UROLITIASIS EN CONEJO (ORYCTOLAGUS CUNICULUS) MACHO.

Maria del Mar Bovis Reina
LMV mRCVS VCI, AVEPA, GPCert ExAP, España.

RESUMEN

Se presenta en consulta un conejo enano (*Oryctolagus cuniculus*). El paciente presenta dolor abdominal. Tras la exploración clínica y la realización de pruebas diagnósticas se concluye que la patología causante del cuadro es la urolitiasis. El tratamiento de elección de esta patología es Quirúrgico. En nuestro caso se produce migración de la piedra, desplazándose caudalmente y asentándose en la uretra peneana del paciente por lo que se realiza una uretrotomía pélvica temporal, que conlleva unas posibles complicaciones serias. Se realiza un post operatorio y una monitorización intensiva del paciente que permite la resolución del caso satisfactoriamente. Este caso clínico describe el diagnóstico, la cirugía y las posibles complicaciones.

INTRODUCCIÓN

Se describe un caso clínico de un conejo enano *Oryctolagus cuniculus* al que se le realiza una cistotomía y uretrotomía peneana como tratamiento de elección ante la presencia de un urolito.

DESCRIPCIÓN DEL CASO

ANAMNESIS

Se presenta en la consulta de la clínica un ejemplar de conejo enano ("*Oryctolagus cuniculus*"), macho entero, adulto de año y medio de edad.

Las condiciones de manejo descritas

por sus dueños son las siguientes: El animal vive en una jaula grande con acceso a agua limpia ad libitum. Su alimentación se basa en alimento rico en hidratos de carbono, con déficit de fibra.

El individuo sale de la jaula diariamente y pasa la mayor parte del día libre por la vivienda. Descartan que haya habido ningún cambio hace poco en el hábitat del conejo o que pueda haber comido nada fuera de su dieta.

Los motivos de la consulta son ausencia de defecaciones en las 24 horas anteriores a la ésta y apatía. Durante las últimas 24 h se muestra estático y a veces se escuchan quejidos cuando el animal está en la jaula. No se menciona PU/PD.

EXPLORACIÓN CLÍNICA

La exploración clínica revela un estado de propiocepción dentro de la normalidad, dolor abdominal generalizado con abdomen en tabla, el color de las mucosas dentro de límites normales, en la exploración de la boca con el otoscopio no se observa maloclusión.

DIAGNÓSTICOS DIFERENCIALES

El diagnóstico diferencial que se contempla es compactación u obstrucción gástrica o intestinal, estasis gastrointestinal, abscesos

intraabdominales, infección de orina, cálculo vesical o impactaciones. En principio en nuestro diagnóstico diferencial la presencia de neoplasias ocupa un lugar más lejano ya que es un paciente joven (Meredith and Johnston-Delaney 2014).

PRUEBAS COMPLEMENTARIAS

Se recomienda la realización de hemograma y bioquímica, pero fueron rechazadas por razones económicas.

Se realiza una radiografía lateral derecha (Figura 2) y otra ventrodorsal (Figura 1) con el paciente consciente para evaluar el abdomen, y una tira de orina ya que pudimos recoger algo de muestra en consulta. Obtención de la muestra por micción espontánea durante la realización del examen general. Se recomienda la realización de hemograma y bioquímica pero los propietarios rechazan por motivos económicos.

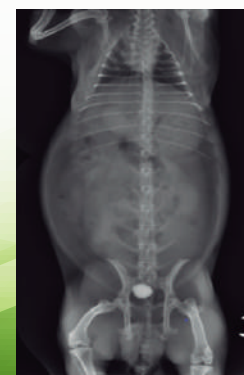


Figura 1: Radiografía VD abdomen.

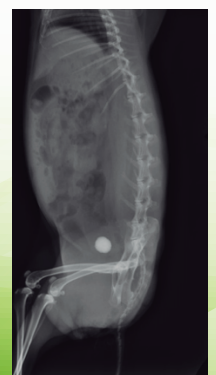

Figura 2: Radiografía lateral derecha abdomen

DIAGNÓSTICO FINAL: Urolitiasis. En las radiografías se puede observar un cálculo en la vejiga de la orina de 1,4x1,4 cm como una imagen radiopaca en la zona anatómica correspondiente a la vejiga craneal al canal pélvico, ventralmente al recto (Blackwell, 2008). En la tira de orina se evidenciaba la presencia de sangre, leucocitos y proteínas, indicativo de una infección de orina o erosión del tejido urinario. (Figura 3). Se propone cultivo urinario pero también se rechaza por motivos económicos.

Parametro	Valor normal	Valor obtenido
Leucocitos	Negativo	Positivo (++)
Nitritos	Negativo	Negativo
Urobilinogeno	Negativo	Negativo
Proteínas	Negativo	Positivo (+++)
pH	8-9	8
Sangre	Negativo	Positivo(+++)
Densidad	1003-1036	1034
Ketonas	Negativo	Negativo
Bilirrubina	Negativo	Negativo
Glucosa	Negativo/trazas	Negativo

Figura 3: Urianálisis, valores normales vs obtenidos.

TRATAMIENTO Y SEGUIMIENTO DEL CASO

El tratamiento de elección es quirúrgico, se recomienda realizar una cistotomía para extraer la piedra cuanto antes (Valls y Vergés, 2012 y Flecknell 2007), ya que la enfermedad estaba haciendo que el animal dejara de comer, pero los dueños rechazaron la propuesta quirúrgica inicialmente. Se establece tratamiento sintomático de mantenimiento y soporte nutricional:

- Alimentación forzada con papilla de cuidados críticos para herbívoros, 6-10 ml q4h
- Enrofloxacin 5mg/kg BID PO.
- Meloxicam 0,3 mg/kg SID PO (Carpenter 2012).

Además, ante la negativa, se propone intentar la disolución del cálculo con citrato potásico (Carpenter 2012). Se cita para revisión en una semana.

A los cuatro días los propietarios llaman describiendo un deterioro de los síntomas, y comentan que han relacionado las vocalizaciones descritas anteriormente con intentos de micción improductivos y el paciente se encuentra más letárgico.

Aceptan el tratamiento quirúrgico y se programa el procedimiento para el día siguiente. Se acepta operar a pesar de carecer de analítica sanguínea porque no hay signos de pu/pd o uremia, y la densidad de la orina es normal por lo que no se sospecha de fallo renal. El paciente se premedica con butorfanol, midazolam, ketamina y dexmedetomidina. Se coloca un cateter intravenoso en la vena cefálica para la administración de fluidoterapia. Los fluidos de elección para pequeños roedores que se utiliza para dicho propósito es una infusión continua de ringer/lactato a 2 ml/kg/hr. Se realiza inducción con mascarilla con isoflurano al 2% y flujo de oxígeno 2L.

Se intuba, con el animal en decúbito esternal, con la cabeza elevada y con la ayuda de un otoscopio que permite la visualización de la laringe. Se utiliza un tubo endotraqueal del 2,5 sin balón ya que los anillos traqueales de los conejos son circulares, y existe el riesgo de perforación traqueal y trauma del epitelio traqueal. El mantenimiento de la anestesia se realiza con gas isoflurano.

Se rasura el área quirúrgica desde el esternón hasta el hueso púbico. Se prepara el campo quirúrgico dejando

un acceso previamente esterilizado con clorhexidina a la zona media abdominal. Se incide en piel por encima de la línea media en el tercio caudal del abdomen, e intentando disecar el mínimo tejido subcutáneo abrimos la capa muscular de forma rutinaria siguiendo la línea alba con una tijera roma para acceder a la cavidad abdominal, con cuidado de no dañar ningún órgano debajo de esta. Una vez en cavidad abdominal se expone la vejiga, que se encuentra aumentada de tamaño y con la pared engrosada y de un color hemorrágico. No se evidencia la presencia del cálculo desde el exterior de la vejiga mediante palpación. Se separa la viscera de la cavidad abdominal rodeándola con gasas impregnadas en solución salina atemperada. Se realiza tracción con dos suturas de 2/0 no absorbibles para afianzar la sujeción de la vejiga. Se procede a incidir en el aspecto ventral de la vejiga por el área menos vascularizada. El tamaño de la incisión se realiza basándonos en el tamaño del urolito, previamente comprobado en la radiografía. Intentamos localizar el cálculo dentro de la vejiga, sin éxito.

Realizamos lavados vesicales improductivos y decidimos hacer una radiografía intraoperatoria (figura 4).

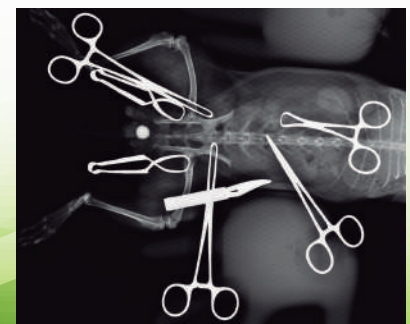


Figura 4: Radiografía intraoperatoria VD abdomen.

En la imagen se aprecia como el cálculo ha migrado por la uretra abdominal hasta la base del pene en la uretra pélvica y base de la uretra peneana, obstruyendo ésta casi completamente. En casos de urolitos localizados caudalmente a la vejiga se recomienda la realización de flushing uretral con una sonda desde el pene para intentar movilizar el urolito de nuevo la vejiga mediante hidropulsión, para poder extraerlo más fácilmente. Se usa una jeringa de 10 ml con suero salino y una sonda uretral de gato (Meredith and Flecknell). Intentamos ayudar el proceso ejerciendo presión con un isopo estéril, que introducimos desde el ano, con el que empujamos el urolito, palpable desde el recto. Todos estos procesos de reintroducción del urolito en vejiga fracasan, por lo que decidimos realizar una uretrotomía.

Se procede al cierre de la vejiga y cavidad abdominal. Se cierra la vejiga en dos capas. La mucosa de la vejiga se sutura con un patrón continuo utilizando un hilo monofilamento reabsorbible del 4/0. A continuación cerramos la muscular y la serosa con una sutura invertida con el mismo tipo de hilo. Nos aseguramos de que no hay escapes de orina inyectando suero salino atemperado con una aguja de insulina en la luz vesical, aunque con cuidado de no aumentar mucho la presión ya que la uretra se encuentra obstruida. El cierre de la pared muscular del abdomen se realiza con una sutura continua simple con un hilo PDS 3/0 reabsorbible, así como el subcutáneo. La piel se sutura con puntos simples utilizando sutura no reabsorbible nylon 3/0. Técnica igual a la descrita en perro. (Tobias and Johnston 2012).

A continuación, se procede a la preparación del campo quirúrgico para la uretrotomía, proceso que se ve facilitado por la ausencia de hueso peneano (Donnelly, 1997). Se toman como referencia los principios quirúrgicos de pequeños animales (Tobias and Johnston 2012). Se depila, prepara asépticamente y se sonda al animal hasta el urolito para facilitar la localización de la uretra. La incisión quirúrgica se realiza en paralelo a la uretra, por el aspecto lateral del pene, caudal al testículo, justo por encima de donde se puede palpar el urolito, o en su defecto la sonda uretral, teniendo cuidado con los grandes vasos que circulan por la zona. Posteriormente se localiza la uretra y se hace disección roma de la musculatura hasta exponer su superficie. Se incide longitudinalmente a esta, dejando así expuesto el urolito. Retiramos el urolito y completamos el sondaje del animal hasta la vejiga, para prevenir contaminación del tejido circundante, y lavamos con suero. En este caso la mucosa de la uretra se encuentra hemorrágica e inflamada, además de distendida en el lugar en el que la piedra estaba alojada.

Debido a las lesiones que se observan en la uretra se decide mantener la sonda uretral durante el postoperatorio para evitar que colapse y que se estenose y evitar la aparición de fístulas post operatorias tal y como se describe (Meredick and flecknell 2006). Se cierra la uretra con una sutura del 4/0 absorbible con un patrón de sutura continua simple por encima del sondaje.

A continuación se realizan puntos sueltos de aposición en la musculatura con PDS 3/0, se cierra el subcutáneo con sutura absorbible PDS 3/0 con

patrón continuo y se cierra la piel con puntos simples no absorbibles nylon 3/0. (Tobias and Johnston 2012).

El animal se queda hospitalizado en la clínica durante las siguientes 48h para asegurarnos que la evolución es favorable, hasta que las heces y la ingesta son normales. Se pone a su disposición heno ad libitum y además se procederá a alimentación forzada con alimento líquido para cuidados críticos de herbívoros. La sonda urinaria se deja puesta cinco días, durante los cuales las condiciones de higiene tienen que ser muy rigurosas, se aconseja a los propietarios el uso temporal de un empapador como sustrato, que debe cambiarse a menudo. Los cuidados postoperatorios que se establecen son antibioterapia, analgesia y cuidado gastrointestinal, así como soporte nutricional y mejora del manejo. (Carpenter 2012).

- Enrofloxacin 5mg/kg PO BID durante diez días.
- Meloxicam 0,3mg/kg PO BID durante seis días.
- Buprenorfina 0,03mg/kg SC TID durante dos días y BID durante otros dos.
- Mecloclorhidrato PO TID hasta la normalización del apetito y las heces.
- Ranitidina 2mg/kg PO BID hasta la normalización del apetito y las heces. (Carpenter 2012).
- Soporte nutricional con papilla de cuidados críticos de herbívoros 6-10 ml q4h hasta normalización del apetito y las heces.

Se cita para revisión del individuo a los 6 y 10 días tras la cirugía, retirando la sonda el 6º día y retirada de las suturas de piel no reabsorbibles en el día 10 del postquirúrgico. Para entonces el paciente ha recuperado la normalidad.

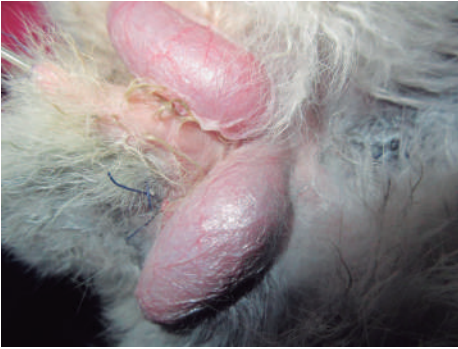

Figura 5: Fotografía de la incisión 10 días después de la intervención.

El urolito se envía a laboratorio para determinar el origen obteniendo como resultado una composición de carbonato cálcico uniforme. A partir de entonces y en vista de los resultados se pauta una mejora del manejo. Además aconsejamos a los propietarios administrar a su mascota agua embotellada baja en minerales. (Valls y Vergés, 2012) Se aconseja un incremento del ejercicio y aumento de la ingesta de agua, ya que la ingesta media debería ser de 120ml de agua al día por kg de peso (Cheeke, 1994; Harkness y Wagner 1995). Se recomendó una radiografía de control de recidivas a los tres meses la cual mostró ausencia de cálculos hasta la fecha.

DISCUSIÓN

Es una patología común en animales de compañía, sobretodo en el perro y el conejo, con una resolución quirúrgica sencilla en la mayor parte de los casos, pero también podemos encontrar complicaciones como las descritas en este caso en particular.

La fisiología del sistema urinario de los conejos también tiene un papel clave en el desarrollo de los cálculos y su tratamiento. En primer lugar la reabsorción de bicarbonato por los

túbulos renales no es tan eficiente como en otros mamíferos, debido a la ausencia de anhidrasa carbónica. Esto, junto con los altos niveles de producción de bicarbonato, tiene como resultado una alcalosis urinaria mayor a la de otros animales, dificultando la modificación del pH como tratamiento conservador en urolitiasis. Además en los conejos la absorción y la excreción del calcio es muy diferente. Su absorción no está regulada por la interacción de la PTH con la vitamina D3 como en otros mamíferos, sino que la PTH, que cambia rápidamente y estimula la absorción pasiva del calcio en el intestino, independientemente de la vitamina D, no teniendo esta mucha relación en la concentración de calcio sérico. Además a diferencia de otros mamíferos que lo excretan por la bilis, los conejos eliminan el calcio por vía renal, llegando a eliminar por orina hasta un 60% del calcio que ingieren, en comparación con el 2% que excreta, por ejemplo, una rata. Este hecho se ve facilitado por la alta tasa de reabsorción tubular y los niveles altos en plasma.

Es por esto también que un gran porcentaje de los cálculos diagnosticados y analizados en conejo estén compuestos por carbonato cálcico, como en el caso que relatamos. Por lo que tenemos que tener especial cuidado a la hora de elegir la dieta de estas mascotas. Es posible que esta patología aparezca también secundaria a cistitis bacterianas en vejiga de la orina, que aumentan el precipitado y la agregación del sedimento urinario como en otros mamíferos, aunque esta causa no parece tener tanta importancia en la formación de cálculos en esta especie.

Estadísticamente y en el caso de los conejos, los animales con más afectación son aquellos con tendencia a la obesidad, que hacen poco ejercicio y que tienen disponible ad libitum pellets, heno de alfalfa o incluso suplementos con vitaminas y minerales (Martín Brioso, 2015). No se han evidenciado diferencias en el género, aunque una resolución espontánea es más común en hembras, ya que pueden exteriorizar urolitos por la uretra relativamente grandes ya que esta tiene menor diámetro que en hembras (Meredith and Flecknell 2006), pudiendo comúnmente, dar cuadros de más gravedad en macho debido a la tendencia obstructiva de urolitos en uretra, que ha de tratarse como una emergencia.

En casos de conejos hembras con urolitos no muy grandes podremos valorar un tratamiento conservador que se basará en la mejora de manejo además de un aumento exagerado del consumo de agua, que nos dará como resultado un flujo urinario mayor, propiciando la salida de piedras de la vejiga en dirección a la uretra. Siempre que no sea así (grandes urolitos y animales macho) el tratamiento de elección será quirúrgico. Se realizará una cistotomía para sacar los cálculos en vejiga y lavados vesicales para eliminar el precipitado. Es importante cerciorarse de que no pasamos por alto ningún otro cálculo, motivo por el cual también es conveniente contar los cálculos y anotar los tamaños tanto en el diagnóstico por imagen como una vez extraídos.

En principio, es una patología con un pronóstico bueno de hacerse una eliminación quirúrgica del urolito, aunque en nuestro caso el pronóstico

empeoró al retrasar la cirugía y tener que realizar la uretrotomía conjunta con la cistotomía, lo que aumentó considerablemente el tiempo de anestesia y el empeoró el pronóstico ya que aumenta las posibles complicaciones postquirúrgicas (relacionadas tanto con el mayor tiempo anestésico como con una segunda cirugía).

Las principales complicaciones que tenemos que tener en cuenta cuando realizamos este tipo de cirugía son los asociados al mal manejo de los tejidos a cortoplazo, y a largo plazo la aparición de urolitos recurrentes o la estenosis de la uretra.

La resolución quirúrgica de la urolitiasis vesical se describe con una técnica igual a la de pequeños animales (Meredith and Flecknell 2006). En caso de la urolitiasis uretral obstructiva en machos, se recomienda la hidropropulsión del urolito hacia la vejiga con el uso de un catéter urinario. En caso de no tener éxito el tratamiento electivo será una uretrotomía o uretrectomía, siguiendo la técnica descrita, similar a la realizada en perros (Paul-Murphy 1997), teniendo en cuenta las diferencias anatómicas: Presencia de grandes vasos caudo-dorsal en la uretra peneana, prepucio y pene caudales a los testículos, uretra peneana mucho más corta que en pequeños animales, así como las similitudes: localización y anatomía quirúrgica de la vejiga (arterias vesicales craneal y caudal, nervios hipogástricos como responsables de la inervación y nervio pélvico)(Fossum 2007). La colocación o no de una sonda urinaria post quirúrgica es hasta cierto punto, preferencia del cirujano. Si bien la aplicación de un catheter

puede promover la inflamación, la exposición repetida de la submucosa a la orina puede incrementar la formación de tejido cicatricial, que reducirá las cualidades elásticas de la región afectada de la uretra. Cierta reducción del diámetro luminal en el lugar afectado ocurrirá independientemente de la colocación de una sonda urinaria (Fossum 2007).

Es muy importante por tanto actuar en una cirugía de urgencia para evitar situaciones de migración de urolitos, así como tener una radiografía pre-operatoria para asegurarnos de la localización del urolito, siendo especialmente autocríticos con este aspecto ya que en la resolución de este caso se cometió dicho error. Como siempre resaltar que son muy importantes las medidas preventivas de manejo a la hora de prevenir una patología como ésta administrando una correcta alimentación, agua de calidad y los controles veterinarios periódicos en todas las especies.

BIBLIOGRAFÍA

- Blackwell, 2008. Clinical Radiology of Exotic Companion Mammals, Capello V, Lennox AM, WidmerWR. Ames, Iowa.
- Carpenter, James W (2012). Exotic animal formulary 4th edition, Rabbit chapter.
- Cheeke 1994 The biology of the laboratory rabbit 2nd edition.
- Donnelly 1997. Ferrets, rabbits and rodents: Clinical medicine and surgery.
- Harkness and Wagner, 1995. The biology and medicine of rabbits and rodents.
- Ana Martín Brioso, 2015. Aevanet: artículo 69 del blog de AEVA.
- Anna Meredith et all (2006) BSAVA Manual of Rabbit Medicine and Surgery Secon edition, ed. Anna Meredith and Paul Flecknell, pp 88-90, diseases of the bladder, and pp 168-169 cystotomy and surgical technique. BSAVA Gloucester.
- Anna Meredith et all (2014) BSAVA Manual of Exotics Pets fifth Edition, ed Anna Meredith and Cathy Johnson-Delaney, pp 86 interpretation of urianalisy result in the rabbit, pp 87 Common conditions, pp 95-96 Anaesthesia.
- Paul-Murphy J(1997) Reproductive and urogenital disorders. Ferrets, Rabbits and Rodents: Clinical medicine and Surgery, ed. EV Hillyer and KE Quesenberry, pp 202-211. WB Saunders Philadelphia.
- Karen M. Tobias and Spencer A. Johnston (2012) Veterinary Surgery Small Animall Volumen two, Ed Elsevier Saunders pp 1985 surgical techniques cystotomy, pp 1996-1998 surgical principles of the urethra.
- Xavier Valls Badia y Javier Vergés Bueno, 2012. Casos clínicos de animales exóticos.
- Theresa Welch Fossum et all (2007) Small Animal Surgery Third Edition, pp 665 surgical anatomy, pp665-666 surgical technique, pp 670-672 Urethrostomy surgical technique.



Abierta recepción de Reportes de Casos Clínicos Revista FIAVAC Clínica Práctica Online



La REVISTA FIAVAC - CLÍNICA PRÁCTICA ONLINE es un medio de difusión de experiencias clínicas a lo largo y ancho de Latinoamérica y España.

Contacta a tu Asociado Nacional de Veterinarios de Animales de Compañía inscrita a FIAVAC para la presentación de tu caso clínico, o envíalo directamente a FIAVAC para su revisión y publicación en la revista. Te invitamos a formar parte de nuestra comunidad y a publicar en representación de tu país y a tu asociación veterinaria local.

Los casos seleccionados serán incluidos en la edición siguiente de la Revista Clínica Práctica Online.

Aquí puedes ver y descargar las ediciones anteriores de la revista FIAVAC CPO:
<http://www.fiavac.org/publicaciones.php>

Cualquier consulta relacionada con el envío y recepción de trabajos se realiza a través de secretaría FUIAVAC en la dirección: dherrera@fiavac.org

Esperamos poder contar con sus valiosos aportes a la Revista FIAVAC.

Saludos cordiales,
Secretaría FIAVAC

GUÍA DE PRESENTACIÓN DE REPORTES DE CASOS CLÍNICOS PARA AUTORES VETERINARIOS



Thiago Henrique Carvalho de Souza¹, Tainara Micaele Bezerra Peixoto¹,
Hércules Lúcio Gomes¹, Fernanda Antunes², Jussara Peters Scheffer³,
Marcello Roza⁴ e André Lacerda de Abreu Oliveira⁵

1. Mestrando do Programa Ciência Animal da UENF
2. Professora associada da UENF
3. Dourando do Programa Ciência Animal UENF
4. Pós-Dourando do Programa Ciência Animal UENF
5. Professor associado da UENF - Autor de correspondência

lacerdavet@uol.com.br

TPLO em cães. Estudo retrospectivo de 300 casos

RESUMO

A técnica de osteotomia de nivelamento do platô da tibia (TPLO) é uma das mais empregadas na rotina de ruptura de ligamento cruzado cranial (RLCCr) sendo assim considerada um padrão ouro. O presente trabalho teve como objetivo relatar a técnica de TPLO e relatar algumas complicações dos mais de 300 casos já realizados.

Palavras-CHAVES: Articulação, Cão, Complicação, RLCCr, TPA.

Introdução

A técnica de osteotomia de nivelamento do platô da tibia ou tibial plato leveling osteotomy (TPLO) foi descrita por Slocum e Devine (1983) e modificada ao longo dos anos até chegar no conceito de padronização da técnica atual, tornando-se padrão¹.

A ruptura do ligamento cruzado cranial (RLCCr) é uma das afecções que mais acomete o joelho do cão, sendo ela por causada por uma doença articular degenerativa (DAD) ou pela força de tensão do ligamento íntegro, com isso o diagnóstico da RLCCr é baseado em um exame clínico visual (instabilidade articular ou "claudicação do membro afetado"), o teste de gaveta e teste compressão tibial. Além disso, temos o diagnóstico por imagem que é dado pela compressão tibial provar a maior extensão do membro. Devido ao fato da ruptura poder ser parcial, ocasionando alguns resultados negativos, é necessária a realização de todos os testes para detectar essa afecção². O tratamento cirúrgico é o recomendado, e na atualidade existem mais de cem técnicas para o tratamento da RLCCr. Dentre das técnicas descritas temos que diferencia-las entre clínico e/ou cirúrgico (intra e a extra-articular) e todas tem o mesmo objetivo que é restabelecer a biomecânica normal do joelho afetado, entretanto, a movimentação multiplanar é um grande desafio para todos cirurgiões ortopedistas, sabendo desse fator foi o que promoveu o incentivo para o desenvolvimento de abordagem alternativa para a RLCCr,

com isso ficou conhecido como osteotomia corretivas¹.

A técnica de TPLO tem como objetivo diminuir a inclinação do platô tibial e com reduzir o impulso da tibia cranialmente fazendo assim a estabilizando da articulação do joelho¹. O ângulo de inclinação do platô tibial (TPA) está correlacionado com a RLCCr, a média relatada do ângulo do platô 23,5° a 28,3°, mas alguns cães apresentam ângulos próximos de 12° e outros com ângulos maiores de 46°⁵.

Independente do ângulo que o animal se encontre a técnica visa reduzir a TPA para próximo de 5°, com isso obtêm a estabilização pela restrição ativa da articulação, neutralizando o impulso tibial cranial e, assim eliminando a instabilidade articular durante a sustentação de peso⁴.

Os cuidados no pós-operatório visam sempre o controle da dor e a restrição de atividade até que ocorra a consolidação óssea. Além disso, é recomendado avisar aos proprietários sobre as complicações do trans e pós-operatórias que podem ocorrer em 18% a 28% das articulações submetidas à TPLO⁵.

Realizamos um estudo retrospectivo da técnica de osteotomia de nivelamento do platô da tibia ou tibial plato leveling osteotomy (TPLO), descrevendo a técnica operatória utilizada em 300 casos realizados e suas complicações.

Revisão Anatomofisiológica Cirúrgica

O conhecimento anatômico e fisiológico das estruturas da articulação do joelho é importante quando se considera uma exploração artroscópica ou cirúrgica para a reparação de uma ruptura do ligamento cruzado⁴.

A articulação do joelho tem em sua composição uma cavidade e uma capsula articular, líquido sinovial, cartilagem articular, osso sub-condral e estruturas intra-articulares (meniscos medial e lateral, ligamento menisco-femoral, ligamentos cruzados cranial e caudal, o tendão do musculo extensor longo dos dígitos e parte da gordura infra-patelar³).

O posicionamento do paciente para a técnica de TPLO é em decúbito dorsal ou inclinado em direção oblíqua dorsolateral do lado a ser operado, mas alguns cirurgiões preferem com membro operado possa ser colocado horizontalmente na mesa operação, enquanto o membro é flexionado com o joelho e o jarrete a 90° graus e nunca se esquecer que o membro deve ser preso e preparado para uma cirurgia asséptica, do quadril ao tarso⁴. (Figura 1)



Figura 1: Posicionamento de um cão na mesa operatória para a realização da técnica de TPLO.

Diagnóstico por Imagem

Para que a osteotomia de nivelamento do platô tibial (TPLO) aconteça precisamos de alguns fatores, dentre eles temos a posição correta do membro afetado para o exame radiográfico sempre em dois planos (médio-lateral / crânio-caudal) , na projeção médio-lateral, o joelho deve estar flexionado em 90 graus e os côndilos femorais sobrepostos deve contemplar ainda a articulação do tarso. Só a partir disso teremos como poder medir um ângulo do platô tibial (TPA), marca-se o centro de eminência intercondilar do platô tibial e em cima do

ponto fazemos a primeira linha no sentido distal, em direção ao centro do tróclea do talo. Já na segunda linha é para estimar o platô tibial e com isso o ponto de inserção das duas linhas é o local da terceira linha perpendicular à primeira. Onde será medido o ângulo da segunda linha a terceira linha este é o ângulo do platô tibial (TPA)⁵.(Figura 2 y 3)

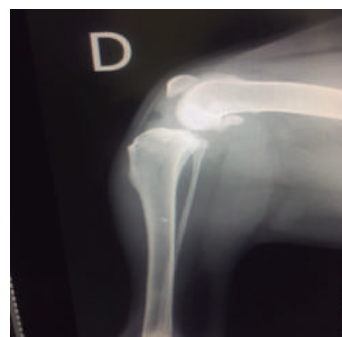

Figura 2

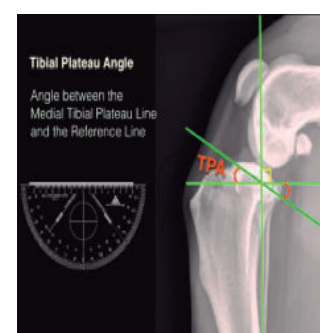


Figura 3

Cuadro 1

TPLO Biradial Saw Blades					
Small Blade 18mm		Medium Blade 24mm		Large Blade 30mm	
Angle	Rotation	Angle	Rotation	Angle	Rotation
15	3.00	15	4.25	15	5.25
16	3.25	16	4.50	16	5.75
17	3.75	17	5.00	17	6.25
18	4.00	18	5.50	18	6.75
19	4.25	19	6.00	19	7.25
20	4.50	20	6.25	20	7.75
21	4.75	21	6.75	21	8.30
22	5.00	22	7.00	22	8.85
23	5.50	23	7.50	23	9.40
24	5.75	24	8.00	24	10.00
25	6.00	25	8.25	25	10.40
26	6.50	26	8.75	26	11.00
27	6.75	27	9.00	27	11.50
28	7.00	28	9.50	28	12.00
29	7.25	29	10.00	29	12.50
30	7.50	30	10.25	30	13.00
31	8.00	31	10.75	31	13.50
32	8.25	32	11.00	32	14.00
33	8.50	33	11.50	33	14.50
34	8.75	34	12.00	34	15.00
35	9.00	35	12.25	35	15.50
36	9.50	36	12.75	36	16.00
37	9.75	37	13.00	37	16.50
38	10.00	38	13.50	38	17.00
39	10.25	39	14.00	39	17.50
40	10.50	40	14.25	40	18.00

Figura 2: Posição radiográfica correta de cão. Figura 3: Cálculo do ângulo do platô tibial (TPA) de cão antes da operação. Cuadro 1: Tabela de rotação é dado através da TPA formada pós cálculo.

Depois a radiografia e a medição do ângulo do platô tibial, o acesso cirúrgico deve ser realizado preservando ao máximo as estruturas anatômicas⁵.

Técnica Cirúrgica

A técnica de osteotomia de nivelamento do platô tibial (TPLO) inicia-se pela incisão na face medial da articulação do joelho, de 2 a 3 cm acima da patela, indo até o final do terço proximal da tibia ou 5cm abaixo do nível da crista da tibia. Após divulsão do tecido subcutâneo na mesma linha de incisão, visualizaremos e rebateremos as estruturas do musculo grácil, semitendinoso e a bainha caudal do musculo sartório e assim chegaremos a outras estruturas articulares e adjacentes⁶.

Um pino perpendicular é inserido distalmente ao platô, fazendo um trajeto no sentido cranio-caudal, que irá representar o centro de rotação para a osteotomia e outro pino é inserido no centro da diáfise da tibia, para ambos usarem o “jig” como forma de apoio para os pinos. Logo após, utilizaremos a serra birradial, com tamanho adequado para o animal e iremos realizar a osteotomia até um terço de profundidade do osso, mantendo a serra paralela aos pinos. Não deve se esquecer de sempre que usar a serra deve usar soro fisiológico gelado para tentar preservar o máximo para não sofrer injúria tecidual óssea⁶.

Nessa fase marque ambos os lados da osteotomia para a redução do TPA, isso se dará através de uma rotação do segmento proximal no sentido caudal. Nesse caso, utilizaremos mais um pequeno pino para estabilizar o fragmento da osteotomia na sua nova posição, e deve-se conferir se têm compressão tibial. Feito isso, colocaremos a placa óssea de um tamanho adequado para o porte do animal, inserindo o primeiro parafuso no segmento distal e o outro no segmento proximal e com isso os restantes dos orifícios da placa têm como as seguintes funções de reforço medial e comprimir a placa na linha da osteotomia⁶.

Suture a inserção da cabeça cranial do músculo sartório à fáscia profunda da tibia e o restante da fáscia e dos músculos rebatidos com fia absorvível em padrão contínuo. Suture a pele com fio não absorvível pelo padrão simples separado⁶.

Complicações Pós-Operatórias.

A taxa de sucesso nas osteotomias para tratamento da RLCCr varia de 85 a 90%, contudo, complicações da TPLO são observadas em 14,8 a 37% dos casos, tais complicações trans e pós-operatórias acontecem nas articulações submetidas a TPLO são quebra da broca, pino ou parafuso, fratura de cabeça da fíbula, tibia ou patela, laceração da vasculatura poplítea e hemorragia, infecção da ferida cirúrgica, osteomielite, falhas do implante, seroma, colocação de parafuso ou pino intra-articular, fístula, sequestro, avulsão da tuberosidade da tibia com e sem deslocamento e inflamação do tendão patelar, não consolidação óssea e/ou o retardo⁶. Dentre os 300 casos de TPLO feitos 9 casos foram relatos como complicações o que significa 3% de complicações. (Figura 4)

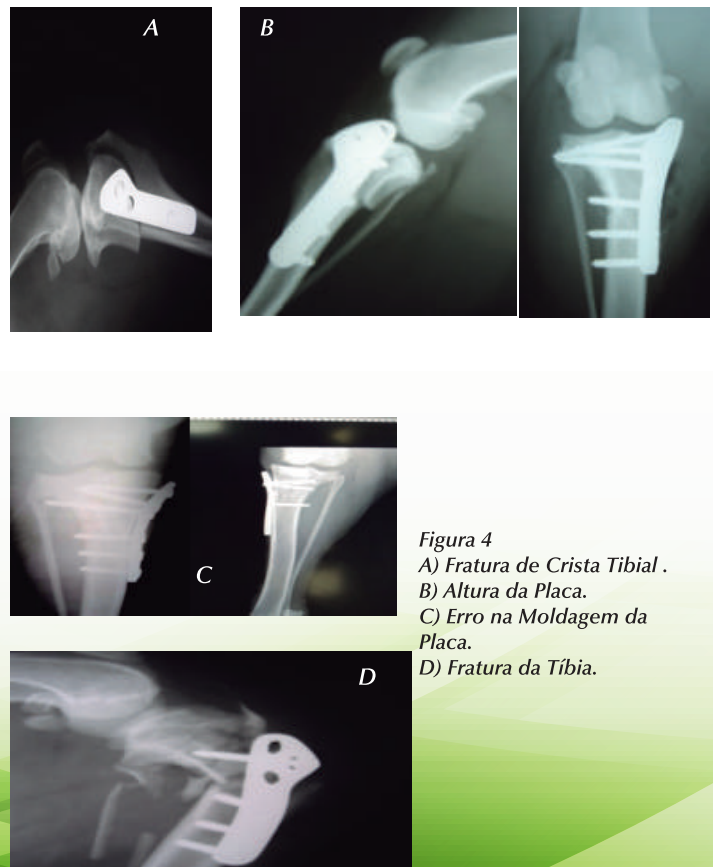


Figura 4
A) Fratura de Crista Tibial .
B) Altura da Placa.
C) Erro na Moldagem da Placa.
D) Fratura da Tibia.

Conclusão

Neste estudo retrospectivo dos 300 casos feitos com a técnica de TPLO para a RLCCr foi a que teve apenas 3% das complicações e apresentou uma recuperação mais rápida dos animais.

Referencias Bibliográficas.:

- 1) Ramos, R.M., Atallah, F.A., Luz, M.J., Hyppolito, W.C., Vale D.F., Schef-fer J.P., Silva R.S. & Oliveira A.L.A. Comparação da Técnica de Tibial Plateau Leveling Osteotomy – TPLO com e sem uso da jig, no tratamento da Ruptura do Ligamento Cruzado Cranial – Estudo Clínico em Cães. Revista Brasileira de Medicina Veterinária, 25(Supl.1):21-29, 2013. Curso de Pós-Graduação em Ciência Animal, Universidade Estadual do Norte Fluminense Darcy Ribeiro, Avenida Alber- to Lamego, 2000, Parque Califórnia, Campos dos Goytacazes, RJ 28013602, Brasil.
- 2) Tatarunas A.C., Martinez S.A. & Matera J.M. Osteotomia de nivela- mento do plato da tibia. Semina: Cienc. Agr., 29:685-692, 2008.
- 3) Piermateli, D. L. et al (2009) “A Articulação do Joelho”, Ortopedia e Tratamento de Fraturas de Pequenos Animais, 4ª edição, Manole, Barueri, pp. 661-688; 693-699
- 4) Fossum, T.W. Cirurgia de pequenos animais. 4ed. São Paulo:Elsevier, 2014; p. 1143- 1315.
- 5) Muzzi, L. A. L.; Rezende, C. M. F.; Muzzi, R. A. L.; Borges, N. F. Ruptura do ligamento cruzado cranial em cães: fisiopatogenia e diagnóstico. Clínica veterinária, São Paulo, ano VIII, n. 46, set./out. 2003.
- 6) Tobias, K.M. e Johnston, S.A. Veterinay Surgery Small Animal, Second Edition, 2018, pp. 3021-3040.



XVI CONGRESO INTERNACIONAL FIAVAC - AMVEPE
21, 22 y 23 de agosto DE 2019
Antigua Guatemala, Guatemala

Información: amvepeguatemala@yahoo.com Telf.: (502) 247.81539



Autor Principal:

Óscar Monge Utrilla*, DVM, Gp Cert Cardiology

Coautores:

Ines Romaniega Maeso+ DVM, Lorena Millán Varela# PhD Acreditación AVEPA en diagnóstico por imagen, Inmaculada Díez Prieto PhD Acreditación AVEPA en cardiología.

*Coromoto, diagnóstico por imagen. Sinergia, Madrid

+Hospital Madrid Este, Torrejón de Ardoz, Madrid

#Hospital veterinario Universidad de León, responsable área Diagnóstico por imagen

Facultad de Veterinaria, Universidad de León.

Profesora titular departamento medicina y cirugía animal. Responsable área cardiología.

INTRODUCCIÓN

Paciente felino que acude a consulta con disnea severa; tras la exploración física y pruebas complementarias (radiografía torácica, ecografía torácica y ecocardiografía), se observa derrame pleural y una severa dilatación de la aurícula izquierda, presencia de una estructura compatible con un coágulo en el saco pericárdico a la altura de la aurícula izquierda, hipertrofia concéntrica y dilatación del ventrículo izquierdo, existiendo tanto disfunción diastólica como sistólica, diagnosticándose como una cardiomiopatía hipertrófica en estadio final. Encontrando complicaciones durante la progresión del caso teniendo que cambiar la estrategia terapéutica según los estudios encontrados en el momento de manejo del caso buscando proporcionar la mejor calidad de vida para el paciente y el mayor tiempo de supervivencia.

Actualmente observamos más pacientes felinos con cardiomiopatías, por una mayor concienciación por parte propietarios y un mayor conocimiento de los veterinarios. De todas ellas, la cardiomiopatía hipertrófica es la más frecuente, aunque aún existen muchas no clasificadas, ya que con los conocimientos actuales se podrían clasificar distintos fenotipos de cardiomiopatía felinas dentro de

varios tipos¹.

En los pacientes con cardiomiopatía hipertrófica existe una disfunción diastólica del ventrículo izquierdo, presentando una hipertrofia concéntrica que puede ser de diferentes tipos, focal (septal, parietal) o difusa afectando a todo el ventrículo derecho. El tratamiento médico busca mejorar la función diastólica con la utilización de beta-bloqueantes² en las fases sintomáticas cuando aún no existe fallo cardíaco, y ya en algunos estudios mediante el uso del pimobendan³. Aún no se ha demostrado la existencia de ningún tratamiento que produzca beneficio en los pacientes en fase asintomática o que ayude a retrasar su aparición y/o evolución^{4,5,6}, salvo si existe obstrucción dinámica del tracto de salida del ventrículo izquierdo por la valva septal de la válvula mitral^{6,7}.

Sin embargo, en los estadios finales de la enfermedad encontraremos, además, de una hipertrofia concéntrica del ventrículo izquierdo, zonas miocárdicas donde se ha producido necrosis y posterior fibrosis, sobrecarga de volumen con dilatación excéntrica y disfunción sistólica ("afterload mismatch"). Esta fase final se conoce como el "burn out" de la cardiomiopatía hipertrófica⁷. Palabras clave: cardiomiopatía hipertrófica, afterload mismatch, felino.

Manejo terapéutico de un gato con cardiomiopatía hipertrófica en estadio final con factores pronóstico negativos.

REPORTE CLÍNICO

Gato, macho no castrado, común europeo, 15 años y 3 kg de peso. Acude de urgencia por disnea respiratoria y taquipnea con una frecuencia respiratoria de 56 respiraciones por minuto. Se realiza una ecografía "T-FAST"⁸ y se observa presencia de derrame pleural abundante y dilatación severa del atrio izquierdo. Antes de la realización del examen ecocardiográfico completo se procedió a realizar una toracocentesis, obteniendo 250 ml de un trasudado modificado serosanguinolento (Figura 1).

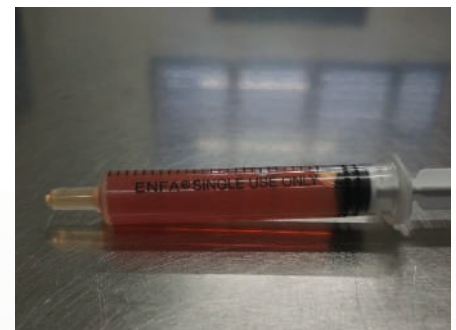

Figura 1. Muestra del líquido extraído de la cavidad pleural por toracocentesis.

En la ecocardiografía detectamos dilatación atrial izquierda severa (atrio izquierdo: 2.79 x 3.11 cm, Figura 2) con un ratio aurícula izquierda / aorta⁹ (AI/Ao) de 3,9, hipertrofia concéntrica con un grosor >6 mm tanto de la pared libre del

ventrículo izquierdo como del septo interventricular, siendo por tanto un valor por encima del valor de corte para diagnóstico de cardiomiopatía hipertrófica felina según la bibliografía consultada¹⁰, y aumento del diámetro interno del ventrículo izquierdo en diástole (LVIDd) de 18,6 mm, estando por encima de los valores de referencia¹¹.

Encontrando en el pericardio además de la presencia de líquido anecogénico (sangre), una estructura hiperecogénica adherida a la pared del atrio izquierdo, compatible con un coágulo, posiblemente debido a rotura atrial (Figura 3), llegamos a esta conclusión ya que no se observaba en las siguientes revisiones, habiendo sido reabsorbido. En este caso encontramos cambios más compatibles con una sobrecarga de volumen más que con los cambios típicos observados en la cardiomiopatía hipertrófica, esto es debido a discordancia entre la contracción y la postcarga del ventrículo izquierdo (“afterload mismatch”), lo que produce que la pared ventricular no sea capaz de adaptarse al estrés parietal y producirá dilatación de la cámara

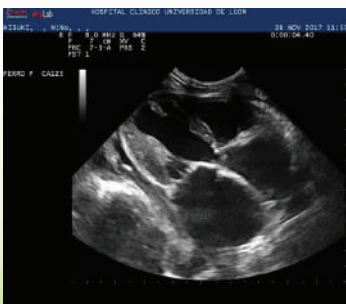

Figura 2. Imagen ecocardiográfica corte longitudinal derecho 4 cámaras, observamos dilatación severa de ambas auricular pero principalmente de la aurícula izquierda (flecha).

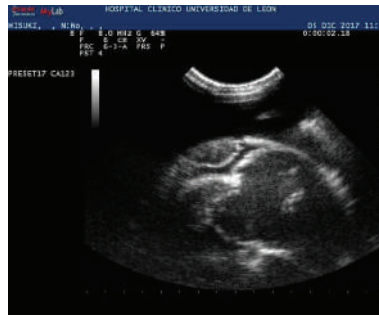

Figura 3 Imagen ecocardiográfica paraesternal derecha corte transversa a la altura de la base cardíaca, observamos el saco pericárdico con presencia de contenido anecogénico (derrame pericárdico, flecha) y la presencia de una estructura hiperecogénica (coágulo, punta)

cardíaca y disminución de la contractilidad¹²

Presentando un ritmo sinusal a 134 latidos por minuto, con morfología de ondas, segmento e intervalos en rango para la especie del paciente¹³. Se inicia tratamiento con furosemida 2 mg/kg IV, oxígeno y pimobendan 0.15 mg/kg IV. Una vez conseguida una frecuencia respiratoria de 29 respiraciones por minuto (rpm) se decide realizar una radiografía torácica observando aumento de la silueta cardíaca de forma generalizada.

Tras 24 horas de hospitalización y estando el animal estabilizado se inicia tratamiento por vía oral: furosemida 2 mg/kg cada 8 horas y pimobendan 0.25 mg/kg cada 12 horas además del control de la frecuencia respiratoria en reposo por parte del propietario.

Permanece estable durante 17 días, cuando el propietario detecta un aumento de la frecuencia respiratoria 38 rpm, se decide tras realizar un

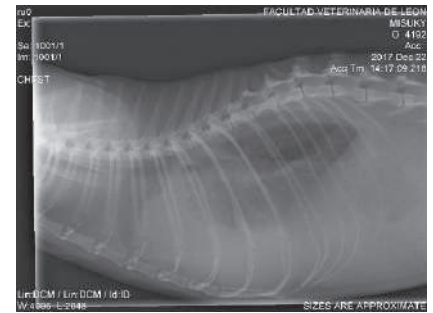

Figura 4. Radiografía latero-lateral derecha de tórax, donde podemos observar el aumento de la densidad radiográfica del tórax, compatible con la presencia de líquido en cavidad pleural

nuevo examen “T-FAST” 8 realizar una nueva toracocentesis y aumentar la pauta de dosificación de la furosemida a 2 mg/kg cada 6 horas y se añade espironolactona a 1 mg/kg cada 24 horas¹⁴. Con el cambio de tratamiento el animal mejora y su frecuencia respiratoria en reposo pasa a ser menor de 30 respiraciones por minuto considerada una frecuencia fisiológica¹⁵.

Una semana después del cambio de pauta de tratamiento el animal acude a revisión, sin taquipnea ni distrés respiratorio, viéndose en una radiografía torácica latero-lateral derecha derrame pleural (Figura 4) y se decide realizar toracocentesis de nuevo, extrayéndose 180 ml del mismo líquido.

Después de realizar la toracocentesis se mantiene estable durante dos meses, posteriormente vuelve a acudir a consulta con dificultad respiratoria, en la exploración física se detecta un aumento de la frecuencia cardíaca (286 latidos por minuto (lpm)) y un ritmo irregularmente irregular, confirmándose mediante electrocardiograma la presencia de una fibrilación atrial

con alta penetrancia ventricular. La fibrilación atrial puede deberse a la remodelación atrial izquierda severa y a cambios histológicos del tejido miocárdico atrial¹⁶.

Se añade digoxina a 0,01 mg/kg cada 12 horas y diltiazem 7,5 mg/gato cada 8 horas ambos por vía oral, y reevaluar en una semana la frecuencia cardíaca. A la semana ha disminuido la frecuencia cardíaca a 210 lpm.

Tras 20 días de la anterior revisión, aumenta la frecuencia respiratoria en reposo (>30 respiraciones por minuto). Se aumentan la dosis de furosemida a 3 mg/kg cada 6 horas y observándose mejoría de los signos clínicos.

3 días después de aumentar la dosis de furosemida comienza a respirar con mayor dificultad, presentando ortopnea, disnea y taquipnea. Se realiza ecografía torácica y observamos de nuevo derrame pleural y se decide realiza de nuevo toracocentesis obteniendo 280 ml de líquido, avisando al propietario de que la situación del animal empieza a ser crítica y empezando a no ser controlada con la medicación. Aumentamos la espirolactona 1 mg/kg cada 12 horas y el pimobendan a 0.25 mg/kg cada 8 horas.

Una semana después vuelve a acudir con disnea respiratoria severa, cianosis, anorexia y letargia. Se realiza ecografía torácica y se observar derrame pleural de nuevo similar al de la semana anterior. El propietario decide realizar la eutanasia humanitaria del animal.

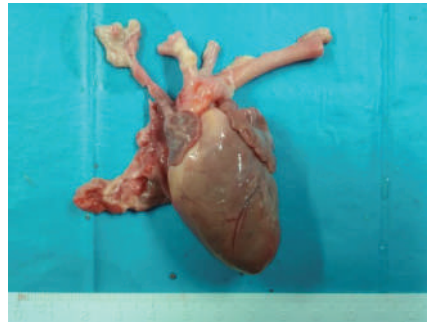


Figura 5 Imagen macroscópica del corazón tras la necropsia, observándose ambas aurículas aumentadas de tamaño.

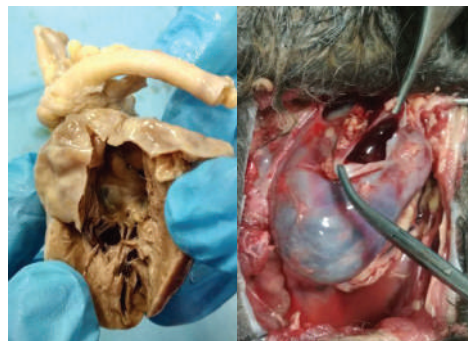


Figura 6 Sección longitudinal del ventrículo izquierdo y aurícula izquierda, se puede observar un marcado engrosamiento de las paredes ventriculares izquierdas

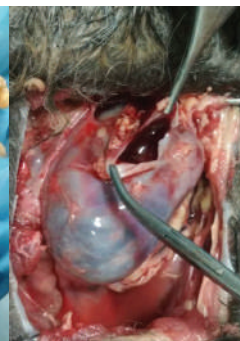


Figura 7 Imagen de la apertura de la cavidad torácica y saco pericárdico durante la necropsia, pudiendo observarse la presencia de derrame pleural compatible con el líquido extraído durante las toracocentesis y la presencia de derrame pericárdico.

Finalmente se consiguió un tiempo de supervivencia (con buena calidad de vida) de 121 días desde el diagnóstico hasta la realización de la eutanasia del animal. Siendo un periodo de supervivencia muy parecido al obtenido en animales solo con fallo cardíaco congestivo izquierdo por cardiomiopatía hipertrófica, sin factores pronóstico

negativos, obtenidos en otros estudios^{17,18}

Se realizó necropsia observándose: aumento del peso del corazón (el corazón post mortem pesaba 32 gramos siendo el máximo de un gato normal 20 gramos¹⁹), aurícula izquierda muy dilatada con zona de fibrosis compatible con una zona de rotura de la pared auricular y paredes ventriculares izquierdas engrosadas, presencia de derrame pleural y pericárdico (Figuras 5, 6 y 7).

Discusión

El animal presentaba un estadio final de su cardiomiopatía, con fallo cardíaco congestivo izquierdo y derrame pleural, disfunción tanto sistólica como diastólica y cambios estructurales muy severos: dilatación del atrio izquierdo, hipertrofia concéntrica y excéntrica del ventrículo izquierdo, que además sufrió varias complicaciones al problema cardíaco como rotura de la aurícula izquierda con derrame pericárdico, derrames pleurales recurrentes y la aparición de fibrilación atrial. Por lo que el diagnóstico de este animal se realizó de manera tardía, posiblemente debido a que el propietario llevaba sin realizar una revisión veterinaria del animal desde 5 años atrás desde nuestro diagnóstico, ya que ni realizaba ni vacunaciones ni desparasitaciones anuales del animal.

Al haberse realizado un diagnóstico tardío, encontrando ya un corazón con “afterload mismatch” las posibilidades de éxito con el tratamiento eran escasas, por lo que se decidió realizar, por una parte, un

tratamiento para la estabilización cardíaca (furosemida, pimobendan, espirolactona) y posteriormente intentamos afrontar las complicaciones que se iban presentando: toracocentesis y tratamiento de la fibrilación atrial. Siempre buscando que el animal mantuviera una buena calidad de vida.

Se consiguió mantener al animal estable mediante la utilización de fármacos ampliamente utilizados para el manejo de la insuficiencia cardíaca congestiva en gatos, apoyándonos en estudios recientes al momento cuando tuvo lugar el caso. En este caso, por imposibilidad económica no se realizaron todas las pruebas necesarias tanto para el diagnóstico inicial (medición de troponina I) como para el seguimiento del caso (análisis sanguíneos principalmente valores de funcionalidad renal, medición de los niveles de digoxina en sangre, electrocardiogramas seriados, etc.), al no poder realizar estas pruebas de seguimiento no pudimos evaluar el estado renal del animal para guiar el tratamiento diurético, pudiendo haber sido más agresivos desde el inicio si hubiéramos tenido esos datos.

Aún así se consiguió una calidad de vida y un tiempo de supervivencia largo para el estado del animal en el momento del diagnóstico.

Conclusión

Es un caso de cardiomiopatía hipertrófica en un estadio final y con la aparición de complicaciones, que marcan un pronóstico negativo para el animal durante el tratamiento, por lo que conseguir una supervivencia

de 121 días, desde la aparición de signos clínicos de fallo cardíaco congestivo izquierdo, es considerado por los autores como un éxito en el manejo terapéutico, aun teniendo en cuenta la limitación en pruebas por imposibilidad económica del propietario, ya que es un periodo de supervivencia muy parecido a animales solo con fallo cardíaco congestivo izquierdo, sin factores pronósticos negativos, obtenidos en otros estudios.

Bibliografía

1. *Ferasin, L.* Feline myocardial disease: 1: classification, pathophysiology and clinical presentation, Journal of feline medicine and surgery 2009; 11(1): 3-13.
2. *Ferasin L.* Feline Myocardial Disease: 2: diagnosis, prognosis and clinical management, Journal of feline medicine and surgery 2009; 11(3): 94-183.
3. *Gordon SG, Côté E.* Pharmacotherapy of feline cardiomyopathy: chronic management of heart failure. Journal of Veterinary Cardiology 2015; 17: S159-S172
4. *Fox, Philip R., and Karsten E. Schober.* "Management of asymptomatic (occult) feline cardiomyopathy: challenges and realities." Journal of Veterinary Cardiology 2015; 17 S150-S158.
5. *Wareham, Kathryn, Dean R.* "Atenolol and survival in cats with asymptomatic hypertrophic cardiomyopathy." 2016: 176-176.
6. *Fuentes, V.L, Wilkie L. J.* "Asymptomatic hypertrophic cardiomyopathy: diagnosis and therapy." Veterinary Clinics: Small Animal Practice 2017; 47 (5) 1041-1054.
7. *Côté E, MacDonald KA, Meurs KM, Sleeper MM.* Hypertrophic Cardiomyopathy. En Feline cardiology, John Wiley & Sons, 2011; 103-177.
8. *Lisciandro GR.* The Thoracic FAST3 (TFAST3) Exam. En Focused ultrasound techniques for the small animal practitioner, John Wiley & Sons, 2013: 140-166.
9. *Hansson K, Häggström J, Kvarn C, Lord P.* Left atrial to aortic root indices using two-dimensional and M-mode echocardiography in cavalier King Charles spaniels with and without left atrial enlargement. Veterinary Radiology & Ultrasound 2002;43(6):568-575.
10. *Häggström, Jens, Virginia Luis Fuentes, and Gerhard Wess.* "Screening for hypertrophic cardiomyopathy in cats." Journal of veterinary cardiology (2015): 17 S134-S149.
11. *Häggström, J.* "Effect of body weight on echocardiographic measurements in 19,866 pure-bred cats with or without heart disease." Journal of veterinary internal medicine 2016: 30 (5)1601-1611.
12. *Mann DL, Zipes DP, Peter Libby M.* Cardiac Catheterization En Braunwald's Heart Disease: A Textbook of Cardiovascular Medicine, Elsevier Saunders, 2014: 364-629.
13. *Santilli R.* Análisis electrocardiográfico. En: Santilli R, Moise N.S et al. Electrocardiografía de perros y gatos. Diagnóstico de arritmias. 2a ed, Edra ediciones 2019: 52.
14. *James R, Guillot E, Garelli-Paar C,* et al. The SEISICAT study: a pilot study assessing efficacy and safety of spironolactone in cats with congestive heart failure secondary to cardiomyopathy. Journal of Veterinary Cardiology 2017; 20(1): 1-12.
15. *Porciello, F, Rishniw, M., Ljungvall, et al.* Sleeping and resting respiratory rates in dogs and cats with medically-controlled left-sided congestive heart failure. The Veterinary Journal 2016; 207(1), 164-168.
16. *Nattel S, Burstein B, Dobrev D.* Atrial remodeling and atrial fibrillation: mechanisms and implications. Circ Arrhythm Electrophysiol 2008;1(1):62-73.
17. *Atkins CE, Gallo AM, Kurzman ID, Cowen P.* Risk factors, clinical signs, and survival in cats with a clinical diagnosis of idiopathic hypertrophic cardiomyopathy: 74 cases (1985-1989). J Am Vet Med Assoc 1992;201(4):613-618.
18. *Rush JE, Freeman LM, Fenollosa NK, Brown DJ.* Population and survival characteristics of cats with hypertrophic cardiomyopathy: 260 cases (1990-1999). J Am Vet Med Assoc 2002;202(2):202-207
19. *Kershaw O, Heblinski N, Lotz F, Dirsch O, Gruber A.* Diagnostic value of morphometry in feline hypertrophic cardiomyopathy. J Comp Pathol 2012;147(1):73-83.



Abierta recepción de Reportes de Casos Clínicos

Revista FIAVAC
Clínica Práctica
Online



Ontiveros, Laura. Servicio de Cirugía
Suraniti, Adriana. Servicio de Neurología
Sclocco, Matías. Servicio de Diagnóstico
por Imágenes
Hospital Escuela Facultad de Ciencias
Veterinarias U.B.A. Av. Chorroarín 280
C.A.B.A.
e-mail: lauraont@yahoo.com.ar

Tratamiento Quimioterápico DE UN CANINO CON TUMOR CEREBRAL

INTRODUCCIÓN

Las neoplasias cerebrales primarias son de baja frecuencia de presentación en los caninos, siendo los meningiomas y gliomas (astrocitomas y oligodendrogliomas) los tipos histopatológicos más frecuentes. En general se presentan en perros de edad media de 9 – 10 años, sin predisposición sexual y las razas más comúnmente afectadas son los Bóxer, Dobermann, Golden Retriever, Boston Terrier, y Viejo Pastor Inglés, sin olvidar los caninos de raza indefinida que pueden representar aproximadamente el 20% de los casos.

Los signos clínicos que producen van a depender de la ubicación, tamaño, grado de compresión, destrucción e inflamación del tejido nervioso. Las convulsiones son comunes en tumores localizados en la corteza cerebral. El déficit de los nervios craneales puede asociarse a neoplasias ubicadas en ventral del tronco encefálico así como la ceguera puede estar relacionada con tumores hipotalámicos o del nervio óptico.

Los meningiomas son tumores que se originan en las meninges y suelen crecer lentamente por debajo de la duramadre hacia el encéfalo produciendo presión atrofica. En los caninos ocurren principalmente en la falx cerebri y en la superficie ventral del cerebro cerca del quiasma óptico o de la región suprasellar. Suelen ser únicos y raramente metastatizan fuera de la región craneana.

El diagnóstico se basa en los signos clínicos, la evaluación neurológica y métodos complementarios como la Tomografía Axial Computada (TAC) o la Resonancia Magnética Nuclear (RMN) para evaluar la presencia, localización y extensión del tumor.

El tratamiento de las neoplasias intracraneales incluyen cirugía (en aquellos que sea factible), y quimioterapia con

agentes que alcancen concentraciones terapéuticas en el líquido cefalorraquídeo como la lomustina y la carmustina.

El objetivo del presente trabajo es la presentación de un caso clínico de un canino, hembra, de raza Viejo Pastor Inglés de 9 años con pérdida repentina de la vista por la presencia de un tumor en la región sellar y su tratamiento quimioterápico.

Descripción del caso clínico:

En agosto del 2014 fue derivada por su médico clínico un canino, hembra, viejo pastor inglés, 9 años, 25 kg de peso (Figura 1) a un centro de oftalmología por pérdida de la visión.



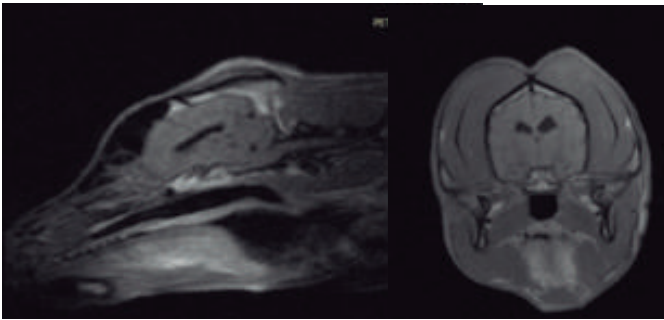
Figura 1: Canino, hembra, VPI, 9 años.

Se le diagnosticó catarata bilateral de las que fue operada en setiembre de ese año. Recuperó la visión pero a los pocos meses quedó ciega en forma repentina. En mayo del 2015 se le realizó una electroretinografía que resultó normal, compatible con práctica quirúrgica de cataratas, por lo cual se decidió realizar una Resonancia Magnética Nuclear (RMN) de encéfalo.

El 11 de julio de 2015 se realizó la RMN observándose a nivel cerebral la línea media conservada, sin evidencia de desplazamiento de la misma por efecto de masa, sugerentes de la presencia de lesión ocupante de espacio (LOE). El sistema ventricular presentaba morfología y

volumetría conservada, sin signos de hipertensión endocraneana. Quiasma óptico sin alteraciones.

A nivel sellar se observó una imagen de 0.8 cm en relación con la apófisis clinoides posterior compatible con lesión de origen neoplásico sugerente de meningioma / tumor de hipófisis. (Figuras 2 y 3).



Figuras 2 y 3: RMN: imagen de 0.8 cm en relación con la apófisis clinoides posterior a nivel sellar

Con este diagnóstico fue derivada al Servicio de neurología del Hospital Escuela de la Facultad de Ciencias Veterinarias de la Universidad de Buenos Aires.

Hallazgos clínicos: en la inspección clínica del 2 de octubre de 2015, se observó un estado general bueno. Presentaba ceguera, en el consultorio se chocaba con el mobiliario, sin otros signos neurológicos en el momento de la consulta. Sin estigmas físicos de Cushing, delgada, piel grosor normal, palpación tiroidea normal. Se solicitaron estudios complementarios: ecografía abdominal, análisis de sangre, hormonas tiroideas y relación cortisol/ creatinina en orina, para realizar el diagnóstico diferencial entre tumor de hipófisis y meningioma a nivel sellar.

La ecografía abdominal informa: Glándulas Adrenales: de forma, contornos y ecoestructura conservada (Fig. 4). Resto del abdomen sin particularidades.

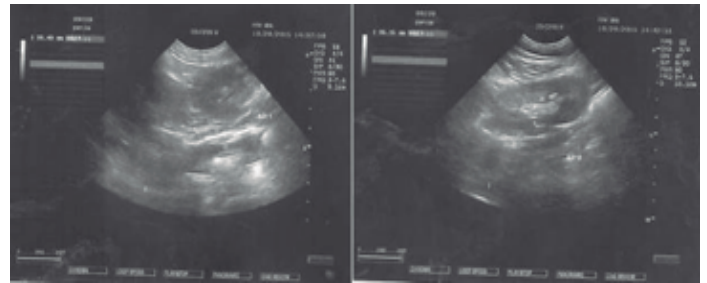


Figura 4 (ecografía glándulas adrenales)

Los análisis de sangre, el dosaje de hormonas tiroideas y la relación cortisol urinario/creatinuria dieron valores dentro de los parámetros normales.

TIROXINA LIBRE (T4L) METODO: Ensayo Quimioluminiscente RESULTADO: 0.70 ng% VR: Adultos: 0.60-1.60 Cachorros menores de 5 meses consultar	
TSH CANINA METODO: TSH Canina RESULTADO: 0.19 ng/ml VR: Cachorros 0.03-0.35 Adultos hasta 0.35 Hipotiroidismo:>0.5	
CORTISOL/CREATINURIA-RELACION RESULTADO: Cortisol Urinario: 3.0 ug/dl Creatinuria: 182 mg% Relación Cortisol/Creatinuria: 16.4 x 10 ⁻⁶ VR: <10x10 ⁻⁶ inespecifico: entre 10-30 Hiperadrenocortismo > 30x10 ⁻⁶	

Las radiografías de tórax no evidenciaron imágenes sospechosas de metástasis y el perfil cardiovascular dentro de parámetros normales (Fig. 5)

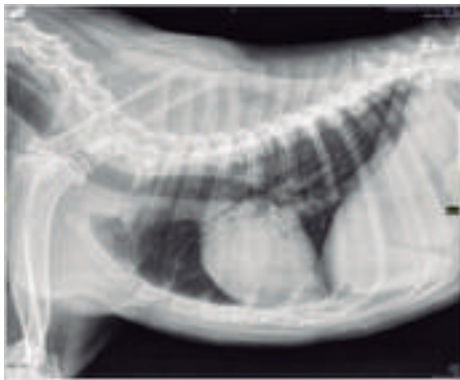


Figura 5
Rx de tórax sin particularidades

En base a estos resultados se descartó un tumor de hipófisis por lo cual se decide realizar un tratamiento quimioterápico para una neoplasia cerebral.

Tratamiento y Resultados:

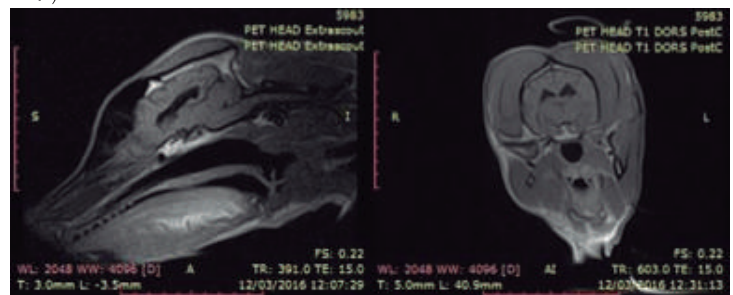
Se indicó lomustina 50 mg totales (60 mg/m², peso 25 kg; 0,86 m²) cada 3 semanas vía oral e interferón 1 cc por día vía oral por 1 semana comenzando el día de la administración del quimioterápico para disminuir la posibilidad de leucopenia.

A la semana de la segunda dosis de lomustina la propietaria notó que la paciente había recuperado algo de visión porque no se llevaba por delante los objetos al caminar en un ámbito desconocido. Ante este comentario se lleva a la paciente al estacionamiento del Hospital Escuela y se la hace caminar entre los autos y colocando diversos obstáculos en su camino comprobándose que los sortea sin dificultad.

Se indicó realizar una tercera toma del quimioterápico y luego de dos semanas repetir la RMN para evaluar si se habían producido cambios.

El 12 de marzo de 2016 se realizó una nueva RMN en la que, comparativamente con el estudio anterior, no se observaron alteraciones a nivel sellar y, luego de la aplicación de la sustancia de contraste paramagnética

intravenosa, no se observaron modificaciones de señal de ninguna de las estructuras encefálicas afectadas en estudio previo. El resto del parénquima encefálico se encontraba dentro de los parámetros normales. (Figs. 6 y 7)



Figuras 6 y 7: RMN: no se observaron alteraciones a nivel sellar

Ante este resultado se decidió realizar tres tomas más de lomustina 50 mg totales cada 3 semanas y luego suspender la quimioterapia.

Discusión

El tratamiento quirúrgico de los meningiomas está indicado en la mayoría de los casos por ser de localización extra axial. En este caso no era posible su extirpación debido a su ubicación en la región sellar por lo que se indicó un tratamiento quimioterápico con el objetivo de lograr una remisión parcial o completa del tumor. Muchos agentes quimioterápicos no alcanzan una buena concentración en el tejido cerebral por no atravesar la barrera hematoencefálica.

Drogas como la Lomustina (CCNU) y la Carmustina (BCNU) si lo hacen por lo cual son las drogas de elección para el tratamiento de neoplasias cerebrales. Los efectos colaterales que pueden producir estas drogas incluyen principalmente mielosupresión (neutropenia severa) con un nadir de 1 semana y trombocitopenia con un nadir de 7 a 14 días. En menor medida pueden ocurrir efectos gastrointestinales como anorexia, náuseas, vómitos y diarrea dentro de las 24 h posteriores a la administración. En algunos pacientes puede presentarse hepatotoxicidad y más raramente nefrotoxicidad.

Conclusiones:

La paciente respondió muy bien al tratamiento ya que no sólo, no presentó efectos colaterales a la medicación salvo la esperable leucopenia que se manejó satisfactoriamente con la inmunoterapia sino que recuperó la visión, observándose por RMN una remisión del tumor.

Dos años después de suspendida la medicación antineoplásica la perra desarrolla una actividad normal, sin signos neurológicos ni de pérdida de la visión.

Referencias:

- 1- Ogilvie, G.; Moore, A. Tumores del Sistema nerviosos: Manejo del Paciente Canino Oncológico. Ed. Intermédica. Buenos Aires. 2008 475-483
- 2- Ogilvie, G. Tumores del Sistema nerviosos en perros: Atención Compasiva del Paciente con Cáncer. Ed. Intermédica. Buenos Aires. 2016. 247-249
- 3- Rodasky, S.; Barboza de Nardy, A. Quimioterapia Antineoplásica em Cães e Gatos. MedVet Livros. San Pablo. 2008
- 4- Withrow, S.; Macewen's. Tumors of the Nervous System: Small Animal Clinical Oncology. Saunders. USA. 2007.659-671.

XVI CONGRESO INTERNACIONAL FIAVAC - AMVEPE

21, 22 y 23 de agosto DE 2019

Antigua Guatemala, Guatemala

Información: amvepeguatemala@yahoo.com Telf.: (502) 247.81539



REGISTRADO EN LA OFICINA DE PROTECCIÓN DE DATOS PERSONALES DE LA COMISIÓN NACIONAL DE PROTECCIÓN DE DATOS PERSONALES

